Aus der chirurgischen Klinik der Universität Heidelberg.

Lymphstauung bei Elephantiasis.

Inaugural-Dissertation

zur

Erlangung der Doktorwürde

der

Hohen medizinischen Fakultät

der

Badischen
Ruprecht-Karls-Universität in Heidelberg

vorgelegt von

Adam, Franz, Wilhelm Helfrich
aus Offenthal.

Heidelberg
Evangelischer Verlag
1919.

Die Elephantiasis gilt im allgemeinen für eine der prognostisch ungünstigsten und für den Träger entsetzlichsten Krankheiten. Und doch ist darin bis zu einem gewissen Grade wenigstens ein Wandel eingetreten, der teils auf unserem tieferen Einblick in das Wesen der Erkrankung selbst, teils auf Fortschritten in der Therapie zurückzuführen ist.

Ueber die Aetiologie und Pathogenese dieser eigenartigen, schon oft beschriebenen Erkrankungsform herrschen noch viele Unklarheiten.

Während die in den Tropen auf einer spezifischen Infektion beruhenden beiden Elephantiasisarten (Elephantiasis Graecorum und Elephantiasis Arabum) ätiologisch scharf begrenzte Krankheitsbegriffe darstellen, ist dies bei der in unserer Gegend heimischen, unter dem Namen Elephantiasis auftretenden sporadischen Form keineswegs der Fall.

Die Elephantiasis Graecorum ist eine Granulationsgeschwulst und gleichbedeutend mit der Lepra, beruht also auf der Invasion des Hansenschen Bazillus; die Elephantiasis Arabum entsteht nach Ansicht der meisten Forscher durch die Infektion der Lymphgefässe mit der filaria Bancrofti.

Einig ist man sich darin, dass die Erreger der in den Tropen auftretenden Elephantiasiserkrankungen für die in unseren Breiten herrschenden pathologischen Erscheinungen nicht in Betracht kommen können. Die Ursachen für diese sind vielmehr so mannigfaltige, dass wir von einer selbständigen und ätiologisch einheitlichen Erkrankungsform nicht sprechen können. Unzweifelhaft spielen bei der bei uns heimischen Form der Elephantiasis lokale äussere Momente, über deren Wirkungsweise noch manches unklar ist, die Hauptrolle für das Entstehen der Erkrankung.

Was die klinischen Erscheinungen der Elephantiasis anbelangt, so zeigt das betreffende Glied, und zwar meistens die untere Extremität, eine starke Anschwellung und Volumenszunahme. Die Haut daselbst ist meistens sehr blass, hart und verdickt, so dass sie sich kaum in Falten abheben lässt. In ihrer Form ist sie oft ganz verändert, sie ist von tiefen Rinnen durchzogen, hebt sich zum Teil ab und zeigt zahlreiche verruköse Exkreszenzen und Bläschen. Diese letzten Gebilde haben die Neigung, sehr leicht Ekzeme, Geschwüre, Rotlauf und andere Hautkrankheiten zu bilden und sind sowohl für den Kranken sehr lästig und beschwerlich, als auch bilden sie die Eingangspforte für zahlreiche Infektionen.

Zunächst müssen wir uns fragen, wie diese starke Schwellung zustande kommt.

Winiwarter schildert dies in seiner Abhandlung über „Elephantiasis" mit folgenden Worten:

„Die Elephantiasis stellt eine chronisch entzündliche, auf einzelne Körperteile begrenzte Erkrankung dar, die unter den Erscheinungen örtlicher Zirkulationsstörung, besonders in den Lymphgefässen und Saftkanälen, häufig von akuten Entzündungen ausgehend, zur Verdickung der Haut und des Unterhautzellgewebes führt und eine Massenzunahme des ergriffenen Körperteils bedingt."

Es ist also die Lymphstauung, im Verein mit starker Ektasie der lymphatischen Bahnen, die nächste Ursache für das Entstehen der oft kolossalen Schwellung. Wie nun aber französische Autoren (Jambon und Carle) nachgewiesen haben, würde durch die mechanische Behinderung des Lymphstromes allein keineswegs eine echte Elephantiasis entstehen, sondern nur ein „lymphatisches Oedem". Es muss also irgendeine „Barriere" in der Saftbahn liegen, die, verbunden mit noch anderen Ursachen, eine so starke Stauung mit gleichzeitiger derb fibröser Verdickung der Haut und vermehrter Bindegewebswucherung herbeiführt. Nach Carle und Jambon kann nur Lymphstauung im Verein mit einer Entzündung der Lymphbahnen Elephantiasis hervorrufen.

Bolle ist der Ansicht, dass durch äussere Reize eine grössere Blutzufuhr, dadurch eine Aufspeicherung überschüssigen Ernährungsmaterials und infolgedessen eine vermehrte Gewebsneubildung zustande kommt. Selbst die gestaute Lymphe, die morphologisch und chemisch vollkommen verändert ist, soll nach Bolle dauernd die Gewebe reizen, und so zur Neubildung und Wucherung beitragen.

Wie Jambon und Carle, gibt auch P. Albrecht in seiner Abhandlung „über Lymphangiektasie" vielfachen Entzündungen der Lymphgefässe die Schuld für das Starrerwerden der Lymphgefässwände und bezeichnet diese als die sekundäre Ursache für die Stauung.

Zunächst können also äussere Ursachen ein Hindernis für den Lymphabfluss bilden und zur Stauung führen, wie zum Beispiel eine durch ringförmige Ulcera bedingte Kompression des lymphatischen und venösen Systems, eine Thrombophlebitis nach Entbindungen oder Erkrankungen des Lymphgefässsystems selbst, eine Vereiterung der Lymphdrüsen, hypertrophischer Kallus und andere Knochenveränderungen, tiefe, phlegmonöse Narben, Beckentumoren, ja sogar schrumpfende Exsudate der weiblichen Genitalien (Kaposi), welche auf die Lymphbahnen einwirken können.

Um aber eine echte Elephantiasis herbeizuführen, müssen — wie schon erwähnt — noch äussere Reize sich hinzugesellen, die dann zur Stauung noch die fibröse Entartung der Haut und die vermehrte Bindegewebsentwicklung verursachen. Hierzu gehören häufig rezidivierende Erysipele, Ekzeme, Fisteln und Abszesse.

Dass die Elephantiasis mit Erysipelinfektionen in engem Zusammenhang steht, ohne vorher bestehende Stauungserscheinungen, hat bereits Bockhardt im Jahre 1883 durch Experimente erwiesen. Er hat bei einem Fall von kongenitalen, multiplen Fibromen der Haut, um Resorption derselben hervorzurufen, mit Erysipelkokken geimpft und dabei die Wahrnehmung gemacht, dass sich ein chronisches Oedem und später sogar eine echte Elephantiasis entwickelte. Bockhardt nahm als Ursache derselben eine Verstopfung des durch

Atrophie der Haut bereits rarefizierten Lymphgefässsystems durch die Erysipelerreger und die durch sie hervorgerufene Entzündung an.

Im Laufe der Jahre ist von zahlreichen Autoren immer und immer wieder auf den Zusammenhang zwischen Erysipelanfällen und Elephantiasis als Folge der ersteren hingewiesen worden, so dass man an dieser Aetiologie wohl nicht mehr zweifeln kann. Es gibt übrigens einzelne Autoren, die nicht die Erysipelkokken als Ursache für die Entstehung der Elephantiasis annehmen, sondern mehr eine spezifische Entzündung, die sich von dem genuinen Erysipel wesentlich unterscheide. (O. Weber.)

Bei Durchsicht der Literatur findet man immer wieder, dass meistens der Entstehung der Elephantiasis Erysipelanfälle vorausgegangen sind. Dies zeigen u. a. die Fälle von Bramann, Favarger, Bogoljubow, Kondoléon, Kuhn, Pospelow, Schmidt, Lenger und vielen anderen Chirurgen.

In anderen Fällen tritt Elephantiasis auf infolge von jahrelangem Bestehen von Zirkulationsstörungen, Varizen, Thrombophlebitiden und daraus entwickelten Ekzemen und Ulzerationen. Bei diesen Formen ist gewöhnlich der Lymphapparat weniger beteiligt, im Vordergrunde der Erkrankung steht eine mehr derb fibröse Induration. Dann erreichen diese elephantiastischen Formen auch nicht so kolossalen Umfang, wie wir ihn bei der sporadischen Elephantiasis gewöhnlich auftreten sehen.

Auch Trauma scheint gelegentlich als ursächliches Moment in Betracht zu kommen; so berichtet z. B. Rydygier über einen Fall, bei dem nach Ueberfahrenwerden an beiden Unterschenkeln eine Elephantiasis entstanden war.

Nach Favarger kommen sogar chronische Stauungszustände im Anschluss an Affektionen der Nieren oder des Herzens für die Entstehung der Elephantiasis in Frage. Favarger berichtet über einen solchen Fall aus Obersteiermark, bei dem zu dem chronischen Stauungsödem der unteren Extremitäten allerdings noch sehr oft Erysipelattaken hinzutraten.

Aus der Klinik von v. Eiselsberg berichtet v. Frisch über zwei ungemein interessante Fälle. Bei dem einen Patienten hatte sich aus dem bei akuter Pleuritis und Endokarditis entstandenen Anasarka eine Elephantiasis der unteren Extremitäten gebildet, bei dem anderen Fall entstand nach einem während der Gravidität aufgetretenen Oedem eine elephantiastische Schwellung. Die Ursache dafür besteht in einer mangelhaften Hautpflege, die das Entstehen von Entzündungen fördern und auf die weitere Erkrankung auslösend wirken muss. So sah z. B. v. Frisch in der Klinik, in der ja peinlichster Hautpflege die Hauptrolle zukommt, unter 9 Fällen nur einmal Erysipel auftreten.

Weiterhin können tuberkulöse und vor allem syphilitische Prozesse zur Entstehung der Elephantiasis beitragen. Als Beispiel für Leistendrüsentuberkulose führe ich den Fall von Dujarisier und Laroche an, den die Autoren direkt als „tuberkulöse Elephantiasis“ bezeichnet haben. Bei dem Patienten war infolge ausgedehnter Leistendrüsentuberkulose eine starke Elephantiasis lymphorrhagica des penis und scrotums entstanden. Nach Ausräumung der Drüsen und teilweiser Entfernung der elephantiastisch veränderten Haut trat Heilung ein.

Den Zusammenhang zwischen Syphilis und lymphangiektatischen und elephantiastischen Bildungen erklärt Epstein in der Weise, dass eine der Endarteriitis obliteraus analoge Erkrankung der Lymphgefässwandungen mit Verstopfung der Lichtung derselben und sekundärer Dilatation in den zuführenden Lymphbahnen auftritt. Bei antiluetischer Behandlung trat übrigens bei dem von Epstein mitgeteilten Fall Rückbildung ein.

Auch Marawetz hat die Wahrnehmung gemacht, dass gelegentlich die auf Syphilis zurückzuführenden elephantiastischen Veränderungen durch antiluetische Kur sich zurückbilden können. Aber auch Misserfolge kommen vor, wie dies bei dem von Ravogli beschriebenen Fall beobachtet wurde, bei dem nach ganz erfolgloser Behandlung mit Hg

und Jodkali die Elephantiasis nur durch eine Operation beseitigt werden konnte.

Nebenbei sei bemerkt, dass bei diesen auf Lues zurückgeführten Fällen nicht ganz klar ist, wie die Lues die Elephantiasis bedingt; es scheint jedoch die Syphilis für das Auftreten der elephantiastischen Veränderungen eine gewisse Bedeutung zu haben.

Dass die Lymphdrüsen in den Lymphbahnen eine sehr wichtige Rolle spielen, hat Sack in einer Arbeit ausführlich dargelegt. Es handelt sich hier um einen Patienten, bei dem nach Vereiterung des grössten Teiles der regionären Lymphdrüsen sich eine allgemeine Lymphstauung der Haut eingestellt hatte. Sack ist der Ansicht, dass nach Ausschaltung der oberflächlichen Lymphdrüsen die gestaute Lymphe auch durch die oberflächlichen Venen nicht mehr zurückfliessen kann, denn diese sind meistens schon durch von aussen einwirkende Entzündungen thrombophlebitisch verändert. Auch sind die Lymphdrüsen infolge des unterbrochenen Saftabflusses nicht mehr in der Lage, eingedrungene Eitererreger wegzuspülen. Letztere können so an der Stelle ihrer Invasion sich ungehindert entwickeln.

Negroni und Zoppi berichten über einen Fall, bei dem nach narbiger Unterbrechung verkäster tuberkulöser inguineo-cruraler Lymphdrüsen sich eine Elephantiasis lymphorrhagica des penis und scrotums entwickelte. Genannte Autoren führen als mittelbare Folgen der Ausschaltung der Drüsen an: umschriebene Lymphangiektasien, Lymphorrhagien und Elephantiasis, als unmittelbare Folgen: Dilatation des gesamten Lymphgefässnetzes und seröse Durchtränkung des Gewebes.

Auch durch narbige Veränderung alter tuberkulöser Abszesse kann, wie der von Brigotte veröffentlichte Fall zeigt, Lymphstase hervorgerufen werden, die schliesslich nur den Nährboden abgibt für das zur Elephantiasis führende Agens, das vielleicht doch nur Strepto- und Staphylokokken sind.

Wir kommen nun noch zu denjenigen Fällen, die operativ entstanden sind nach Exstirpation rein entzündlich eitri-

ger, tuberkulöser oder metastatisch karzinomatös entarteter Lymphdrüsen. In der Literatur sind derartige Fälle sehr oft beschrieben worden. Namentlich hat Riedel davor gewarnt, bei Fällen, bei denen es sich nicht um tuberkulöse Affektionen oder Carcinommetastasen handelt, eine Totalexstirpation der Lymphdrüsen im subkutanen Entzündungszustande vorzunehmen, vielmehr einen kleinen, unverdächtigen Teil zurückzulassen, um einer späteren Entstehung der Elephantiasis vorzubeugen. Riedel hat bei zwei Fällen nach Entfernung tuberkulöser Leistendrüsen Elephantiasis auftreten sehen. Bei einfachen eitrigen Bubonen, die besonders nach Balanitis, Ulcus molle oder Infiltrationen an den betreffenden Extremitäten auftreten, ist keine Indikation zur Totalexstirpation der Lymphdrüsenpakete gegeben. Der Einwand von Ritter, dass ausgeräumte Lymphdrüsen regenerationsfähig sind, beweist nichts gegen die Entstehungsmöglichkeit der Elephantiasis; denn sehr bald tritt nach Unterbrechung eines Lymphgebietes die zunächst als chronisches Oedem beginnende Hypertrophie ein, die sich dann offenbar selbständig weiter entwickelt.

Achsenhöhlendrüsentuberkulose operiert Riedel immer, da hierbei noch die die vena cephalica umgebenden Lymphgefässe vorhanden sind.

Sehr häufig entsteht die Elephantiasis des Armes durch nicht entfernte Drüsen bei inoperablen Mammacarcinomen.

Es gibt nun auch Fälle, wie der von v. Eiselsberg beschriebene, bei dem die Volumenszunahme spontan auftrat, ohne dass eine Entzündung vorausgegangen ist und bei denen erst im Verlaufe der Erkrankung häufige Fieberanfälle, verbunden mit Rötung und Schmerzen der betreffenden Extremität, sich einstellen.

Nach Ansicht von Favarger handelt es sich bei diesen Kranken um eine individuelle Disposition zur Neubildung von Bindegewebe, zu adhaesiven Entzündungen und Schwielenbildung.

In Vorstehendem wurde nur die in unseren Breiten auftretende erworbene, echte Elephantiasis berücksichtigt. Ganz

flüchtig sollen jetzt noch bestimmte Gruppen, die eigentlich nicht dem typischen Krankheitsbild angehören, berührt werden. Nach Draudt gehören hierher die Fälle, die als Elephantiasis neuromatosa, Lappenelephantiasis usw. hinreichend bekannt sind. Da es sich dabei fast immer um gut abgegrenzte, isolierte Tumoren handelt, ist deren Behandlung meist eine symptomatische. Ebenso will Draudt zu der eigentlichen Elephantiasis einzelne Formen der sogenannten zystischen, circumscripten Lymphangiome, der Lymphadenocelen und der Elephantiasis congenita nicht hinzurechnen.

Die Elephantiasis congenita beruht auf einer Entwicklungsstörung. Durch Strangulation zentralwärts gelegener amniotischer Stränge kann eine stabile Lymphstauung an den Extremitätenabschnitten entstehen, die infolge der permanenten Ausdehnung der Lymphbahnen histologisch als ein dem Lymphangion ähnliches Gewebe und klinisch als weiche unförmige Verdickung der Extremitäten ins Auge fällt. Formen wie die letztgenannte sind als Elephantiasis congenita oft beschrieben worden (Nonne, Reinsbach) und können, falls keine anderen wirklichen Geschwulsttypen fehlen, ganz das Bild der erworbenen Elephantiasis zeigen. Als Beispiel dafür führe ich den von Mainzer beschriebenen Fall an, der ein 4jähriges Mädchen betraf, das mit kongenitalen elephantiastischen Verdickungen am linken Oberarm, beiden Unterschenkeln, dem rechten Fuss und den äusseren Genitalien befallen war. Ueber die Aetiologie fanden sich keinerlei Anhaltspunkte.

v. Bergmann steht der Aetiologie der durch schnürende Amnionstränge hervorgerufenen Elephantiasis congenita sehr skeptisch gegenüber. Dass ein gewisser Zusammenhang doch besteht, ist von vielen Autoren beobachtet worden. So berichtet z. B. Fieschi von einer kongenitalen Elephantiasis bei einem 4 Monate alten Knaben mit amniotischer Schnürfurche im unteren Drittel des linken Unterschenkels. Allerdings ist Fieschi der Ansicht, dass die Amnionstränge vielleicht nur den Anstoss für die Elephantiasis geben, die sich späterhin dann selbständig weiter entwickle. Andere Auto-

ren nehmen angeborene Zirkulationsstörungen, vor allem aber Ueberschwemmung des Fötalkreislaufes mit Streptokokken bei Erysipel oder Lymphangitis der Mutter als Ursache für die kongenitale Elephantiasis an. Diese Ansicht wird namentlich von Moncorvo verfochten, der die angeborenen elephantiastischen Verdickungen auf eine während des Intrauterinlebens zustande gekommene Infektion der Lymphkanäle mit Streptokokken zurückführt.

Ueber einen seltenen Fall berichtet Bramann. Bei einem 12jährigen Patienten mit angeborenen, multiplen Hautfibromen nahmen diese plötzlich ein so starkes Wachstum an, dass partielle Exstirpationen ausgeführt werden mussten.

Die sporadische Elephantiasis befällt in den meisten Fällen eine oder beide Extremitäten, namentlich die untere, sodann die äusseren Genitalien; in einzelnen Fällen sind sogar Erkrankungen der Kopfschwarte (v. Saar), des Zahnfleisches (Werski), der weiblichen Brüste (Bogoljubow) und der Bauchhaut beobachtet worden.

In Vorliegendem haben wir gesehen, dass unsere abendländische Elephantiasis kein einheitlicher Begriff ist, sondern ein Symptom, das sich bei verschiedenen ätiologischen Momenten findet; daher kann die Behandlung auch nur eine symptomatische sein, gegenüber der tropischen Form, deren Therapie sich direkt gegen die Infektionserreger richtet.

In den letzten Jahren sind zur Beseitigung der Elephantiasis eine Anzahl von chirurgischen Eingriffen empfohlen worden, die zwar die lokale Therapie nicht vollständig verwerfen, sondern ihr als vorbereitender Behandlungsmethode einen beträchtlichen Wert beimessen, bezüglich des Zustandekommens der guten Resultate. Allein können wir sie zur Erzielung von Dauerresultaten nicht gebrauchen, aber sie sind in ausgezeichneter Weise geeignet, das Operationsfeld günstig zu beeinflussen und für den vorzunehmenden chirurgischen Eingriff geeignet zu machen. Es gehören dahin neben Bettruhe zunächst allgemein-diätetische Massnahmen, besondere Reinlichkeit, laue Bäder und geeignete Salbenverbände über ekzematösen oder offenen Stellen.

Ehe ich mich nun zur Besprechung der eigentlichen chirurgischen Methoden wende, will ich kurz die wichtigsten vorbereitenden Behandlungsmethoden streifen.

Von Anfang an hatte man das Bestreben, die gestaute Lymphe zur Resorption oder zum schnellen Abfluss zu bringen, um dadurch eine rasche Volumenabnahme des Gewebes zu erzielen. Zu diesem Zweck verordnete man Hochlagerung des erkrankten Gliedes bis zur vertikalen Elevation, verbunden mit Bindenkompression; die Wirkung war in der Mehrzahl der Fälle von Elephantiasis eine ungemein günstige und trat meist auffallend rasch ein.

v. Eiselsberg will durch diese Kombination von Elevation mit komprimierender Einwicklung gute Erfolge erzielt haben. Allerdings kommen hierfür nur die Fälle in Betracht, die mit starker ödematöser Durchtränkung der Weichteile einhergehen, während Fälle mit starker fibröser Induration bisweilen ganz wirkungslos bleiben.

Neben der Kompression leistet die Massagebehandlung recht viel Gutes. Selbstverständlich muss die Haut, bevor man mit dem Massieren beginnt, vollständig gesund sein. Von Moncorvo ist diese Methode besonders hervorgehoben worden. Die seit alters üblichen Blutentziehungen und Lymphaderlässe, die zahlreichen Salben und Pflaster, sowie die Anwendung des konstanten und faradischen Stromes will ich nur nebenbei erwähnen. Wirkliche Heilungen wurden dabei nie erzielt.

Bei einem Falle von chronischer Elephantiasis wollen William Elder und Edwin Mathew nur durch Bettruhe, Elektrizität, Massage und Lichtbäder einen guten Erfolg gehabt haben.

In frischen Fällen, die mit reiner Lymphstauung verbunden waren, mag man wohl oft eine bedeutende Besserung gesehen haben, dagegen hatte man bei Fällen, die mit reicher Bindegewebswucherung und fortgeschrittener Sklerose einhergingen, mit vorgenannten Methoden nur sehr geringe Erfolge.

Kurz erwähnen will ich noch die von Gaston und Dominici vorgeschlagene Behandlung mit Calomelinjektionen. Hier-

mit hat Pospelow bei einer 56jährigen Frau, die an Elephantiasis verrucosa und einem alten kallösen ulcus cruris litt, durch 10 Injektionen von 0,05 Calomel innerhalb 3½ Monaten eine auffallend rasche Verkleinerung des betreffenden Gliedes erzielt.

Nebenbei erwähne ich noch die Injektionen von Liquor ferri sesquichlorati, von Kochsalzlösung (Bryk), Jodtinktur (Mikulicz, Simon), von Alkohol (Schwalbe) und von 10proz. Jodoformöl (Külz). Diese Methoden sind jetzt zum grössten Teil verlassen.

Noch viel weniger Wert scheint die von Dubruel angewandte innerliche Darreichung von 3 × tgl. 20 Tropfen Liquor ferri sesquichlorati zu haben. Ebenso ist der Erfolg von Antistreptokokkenserum, das ebenfalls von Dubruel zuerst angewandt wurde, zweifelhaft. Sodann machte noch Handley den Vorschlag, als prophylaktisches Mittel bei der tropischen Elephantiasis eine „Staphylococcus albus-vaccine" zu verwenden. Er ist der Meinung, durch diese „vaccine" könne man dem Entstehen der Elephantiasis vorbeugen. Kritisch bemessen scheint den von Castellani (Ceylon) zuerst angegebenen Fibrolysininjektionen ein gewisser Wert beizumessen zu sein. Seine Behandlungsweise besteht darin, dass er zunächst etwa eine Woche lang das erkrankte Glied durch Bettruhe, Hochlagerung, Massage und Kompression vorbehandelt. Sobald die betreffende Extremität etwas weicher wird und die Lymphe ziemlich verdrängt ist, werden unter streng aseptischen Kautelen 2—6 Monate lang — mit Ruhepausen — täglich oder zweitägig 2—4 ccm Fibrolysin in die Glutaealmuskulatur oder auch in verschiedene Partien des erkrankten Gewebes eingespritzt. Nach Anlegen eines sterilen Verbandes erfolgt Einwicklung des Gliedes mit Flanell- oder Gummibinden und Hochlagerung. In vielen Fällen sind die Erfolge Castellanis überraschend gute. Er erzielte einen fast völligen Rückgang der Erscheinungen und konnte die überschüssige lappenförmig abzuhebende Haut in langen Streifen herausschneiden. Tritt nach Beendigung der Injektionskur beim Umhergehen in der betreffenden noch mit

elastischem Strumpfe versehenen Extremität rasch wieder Vergrösserung ein, so beruht diese nach Castellanis Ansicht nur auf einem Oedem, das nach 1—2tägiger Bettruhe und elastischer Einwicklung ebenso schnell wieder zurückgehen soll.

Um einen Zufluss des arteriellen Blutes und dadurch eine Herabsetzung der Lymphbildung herbeizuführen, empfahl Carnochan im Jahre 1858 die Unterbindung in der Kontinuität des Hauptarterienstammes. Ohne Zweifel kann durch dieses heroische Verfahren ein guter, aber nur vorübergehender Erfolg erzielt werden. Allerdings ist die Operation mit einer nicht geringen Gefahr — der Gangrän des betreffenden Gliedes — verbunden. Nur wenn die Amputation des erkrankten Gliedes in Frage kommt, ist vorher ein Versuch mit der Ligatur zu machen. Der Augenblickserfolg besteht, falls keine Gangrän eintritt, in einer beträchtlichen Abnahme der Schwellung, dagegen ist die Dauerheilung auch nicht übermässig, da in der Mehrzahl der Fälle bald wieder Rezidive folgen. Das Resultat dieser Operation erscheint, abgesehen von obengenannten Komplikationen, schon dadurch verdächtig zu sein, dass durch die Erzeugung von ausgebreiteten Collateralen sich die Lymphbildung wieder vergrössert, was besonders aus den statistischen Ergebnissen von Leisrink und Rotter ersichtlich ist. Auch nach einer Statistik von Esmarch und Kuhlenkampff waren von 77 Patienten nur 8 dauernd geheilt. Nach dem Bericht derselben Autoren trat in 79 Fällen nach Ligatur des Hauptarterienstammes 3mal Gangrän ein.

Dass der Gedanke der Unterbindung noch nicht ganz in Vergessenheit geraten ist, zeigt eine vor kurzer Zeit erschienene Publikation von H. Morris. Derselbe hatte bei einem Fall von schwerer Elephantiasis, den er zu amputieren gedachte, vorher die Unterbindung der betreffenden Arterie in Erwägung gezogen. Doch wurde der Patient mit Elevation und Kompression sowie kleinen Gaben von Jodkali zur Heilung gebracht. Carnochans Methode fand bald nach der Veröffentlichung eifrige Anhänger, die die brachialis, iliaca externa und tibialis antica unterbanden.

Uebrigens ist auch die vena femoralis unterbunden und in einzelnen Fällen (Buchanan) Erfolg erzielt worden.

Harmloser und weniger gefährlich als die Ligatur ist die Digital- oder Instrumentalkompression der Arterie nach Vanzetti und Wernher. Doch liegen über diese Methode nur sehr wenig Erfahrungen vor.

Sehr viel Erleichterung und bedeutende Besserung ist nach den von Lisfranc ausgeführten und später von v. Esmarch empfohlenen Skarifikationen zu konstatieren. Da dieselben bis zu einer gewissen Tiefe vorgenommen werden müssen, ist ein grosser Abfluss der gestauten Lymphe wahrzunehmen. Obwohl auch hier keine Dauerheilungen eintreten, muss man dem Verfahren als vorbereitender Operation — abgesehen von den vielfachen Wunden, die entstehen — doch eine gewisse Würdigung zusprechen.

Weit wirkungsvoller und nicht so eingreifend ist die von Dieffenbach und später von Winiwarter angegebene Methode. Beide Autoren entfernen aus dem elephantiastisch verdickten Glied keil- oder streifenförmige grössere oder kleinere Gewebsstücke. Bereits 1885 schreibt Winiwarter, dass nach diesen Keilexzisionen neben dem sofortigen Nachlassen des Schmerzes nicht nur eine beträchtliche Verminderung des Volumens, sondern auch eine bedeutende nachträgliche Abschwellung des ganzen erkrankten Körperteiles stattfindet. Gewöhnlich gibt man den aus dem geschwellten Gewebe zu entfernenden Geschwulstmassen die Form von Streifen oder Keilen und verschliesst die Wunden sofort nach der Operation durch die Naht. Hier müsste man nun einwenden, dass eine sofortige Naht in einem Gebiet, das so oft Erysipelen und anderen Entzündungen ausgesetzt ist, doch sehr unzweckmässig sei. Indessen hat Winiwarter schon damals die Beobachtung gemacht, dass die Wunden der Elephantiasis-Patienten eine grosse Neigung besitzen, per primam zu verheilen. Diese Beobachtung wird auch in neuerer Zeit namentlich aus der Klinik Mikulicz von Schmidt bestätigt, der glaubt, dass die bei der Operation eingeführten Keime durch den über-

reichlichen Lymphabfluss schnellstens und ausgiebig wieder beseitigt werden.

In der Klinik Mikulicz wurde von letzterer Methode sehr viel Gebrauch gemacht und die Resultate von Schmidt veröffentlicht. Selbstverständlich ist vor dem Eingriff in vernachlässigten Fällen die Haut durch Bäder und Salbenverbände in ein möglichst keimfreies Operationsgebiet umzuwandeln. Ebenso ist vor der Operation selbst sorgfältigste Hautdesinfektion dringend erforderlich. Der Haupteingriff besteht in dem Entfernen von „massigen Keilexzisionen in der Längsrichtung der Extremität". Die Anwendung Esmarchscher Blutleere wird hierzu als nicht erforderlich erachtet, da die Blutung fast nie beträchtlich sein soll. Schmidt hat die Ausführungen Winiwarters, der in der Blutstillung die einzige Schwierigkeit der Operation erblickt, widerlegt und betont, dass die mässige Blutung sich bei schichtweisem Vorgehen unter sofortigem Fassen aller Gefässe leicht beherrschen lässt. Nachdem die Wunden alsdann mit Kochsalzlösung abgespült und einige tiefe Katgutentspannungsnähte gelegt sind, wird die Haut mit Draht genäht.

Schmidt empfiehlt das Verfahren unbedingt für alle Fälle von echter sporadischer Elephantiasis, wenn es darauf ankommt, möglichst schnell eine Heilung zu erzielen. Die Technik ist verhältnismässig einfach und die Reaktion nach dem Eingriff gleich Null. Jedenfalls ist auf Grund vielfacher Erfahrungen aus den meisten Kliniken das gute Dauerresultat gerühmt worden. Schmidt selbst berichtet über 4 Patienten, die nach obenstehendem Verfahren operiert und zum Teil erheblich gebessert entlassen wurden; allerdings gibt er an, dass er sich nur in einem Falle durch Nachuntersuchung von der Dauerwirkung der Operation persönlich überzeugen konnte, während er von den anderen Patienten nur briefliche Nachrichten besitze.

Im Laufe der nächsten Jahre wurde dieses Verfahren als das Verfahren der Wahl bezeichnet.

Kuhn berichtet über einen Fall von Elephantiasis des Beines, bei dem er in zwei Sitzungen 4,2 kg Gewebsmassen durch Keilexzision entfernte.

v. Bramann exzidierte sogar im Verlaufe von 2 Jahren 35 kg; beide berichten über bedeutende Besserung des Beines und fast vollständige Gebrauchsfähigkeit.

Kaposi, der bei einem schweren Falle von Elephantiasis cruris in 3 Sitzungen durch Keilexzision beträchtliche Geschwulstmassen entfernte, empfiehlt zuerst eine Abschwellung des erkrankten Gliedes herbeizuführen durch Hochlagerung und Bindeneinwicklung.

Im Jahre 1905 hob Prof. Kusnezow wieder die Methode der multiplen Keilexzisionen bei der Elephantiasis-Therapie besonders empfehlend hervor und erzielte gute Resultate. Kusnezow sagt: „Durch das Ausschneiden von keilförmigen Streifen aus den Weichteilen längs der Extremitäten sind wir imstande, die beträchtlichsten und entstellenden Auswüchse, hügel- und walzenförmigen Verdickungen, die die physiologische Funktion des erkrankten Teiles unterbrechen, zu entfernen. Im Notfalle kann man das Ausschneiden an anderen Stellen wiederholen. Mit Hilfe dieser Methode ist eine beträchtliche Verkleinerung im Umfange der erkrankten Extremität leicht erreichbar. Die zusammenziehenden Narben, die sich an den Stellen der Exzisionen bilden, spielen namentlich die Rolle von Barrieren, welche die weitere Verbreitung der Elephantiasisdegeneration verhindern.“

Wie ist nun diese günstige Wirkung der tiefen Narben zu erklären?

Nach Rosanow bilden diese Narben vielleicht eine Barriere für das zufliessende Blut oder auch es übt der Zug der Hautnarben einen konstanten Druck aus, durch den die Lymphe herausgedrückt wird. Prof. Oppel erklärt sich die günstige Wirkung in der Weise, dass durch die grossen Schnitte beträchtliche lymphatische Bahnen durchgeschnitten werden, ein Umstand, der die Regurgitation der Lymphe verhindert.

Die Kliniken von v. Eiselsberg und v. Mikulicz suchten mit Hilfe der oben beschriebenen chirurgischen Eingriffe die lymphatische Stase zu bekämpfen und erzielten auch gute Resultate.

v. Eiselsberg weist ausdrücklich darauf hin, dass der nachfolgenden Operation zuerst eine vorbereitende Behandlung vorausgehen müsse. Dieses Verfahren beschreibt v. Frisch. Nachdem etwa vorhandene offene oder ekzematöse Stellen der Haut ausgeheilt sind, werden zunächst für einige Wochen täglich 1—2 Stunden lang präparatorische Einwicklungen mit Gummibinden verordnet. Dadurch wird ermöglicht, dass grosse Massen des neuen gebildeten Gewebes in einer Sitzung entfernt werden können, da dieses durch die Vorbehandlung eine viel weichere Konsistenz angenommen hat, schlaff und beweglich ist, so dass die Haut sich in Falten leicht abheben lässt.

Bei 5 Fällen trat nach dieser Operation gute Besserung ein, die auch längere Zeit anhielt. Aber auch schwere Rezidive können wieder eintreten, wie Tietze und Gottstein berichten.

Die letzten Jahre haben nun noch einen weiteren Weg zur Elephantiasisbehandlung gewiesen, der auf dem Gedanken beruht, die angestaute Lymphe entweder nach den gesunden Teilen abzuleiten, indem man eine weite Verbindung mit den normalen lymphatischen Bahnen schafft, oder sie durch ganz neue lymphatische Bahnen von den erkrankten Teilen des Organismus schnell und gut zum Abfluss zu veranlassen und auf diese Weise eine Besserung, wenn nicht Heilung herbeizuführen.

Im Jahre 1908 machte W. M. Sampson Handley zum ersten Male den Vorschlag, bei Elephantiasis eine Lymphangioplastik zu machen. Indem er davon ausging, dass die Lymphgefässe der Haut durch die chronische Verdickung des Bindegewebes unwegsam geworden seien, verpflanzte er mittels langer Sonden lange und dicke Fäden aus Seide oder Silkworm — nach guter Vorbehandlung und peinlichster Asepsis des Operationsfeldes — in das Unterhautbindegewebe,

und zwar in der ganzen Länge der erkrankten Extremität. Er erreichte bei seinen Fällen mit reiner Lymphstauung am Arme durch diese Methode gute Erfolge, indem das Oedem in kurzer Zeit zum Verschwinden kam.

Ebenso sah Lexer nach dieser Kapillardrainage, die, vom properitonealen Gewebe beginnend, bis zur Rükseite des Fusses geht, schnelle und beträchtliche Verminderung des Umfanges der erkrankten Exremität; auch Beketow hatte nach dieser Operation guten Erfolg. In einer 1912 erschienenen Arbeit aus der chirurgischen Abteilung des Obuchowski-Krankenhauses in Petersburg wird auch über gute Resultate nach der Handley'schen Operation auf Grund zweier Beobachtungen berichtet. Handley selbst hat seine Methode ursprünglich angegeben für die Fälle von elephantiastischer Schwellung der oberen Extremität, die nach Exstirpation von Lymphdrüsen beim Mammacarcinom entstehen.

Im Jahre 1909 veröffentlichte Handley seinen ersten Fall von Lymphangioplastik bei einer hochgradigen sporadischen Elephantiasis des Beines. Gestützt auf die guten Erfolge beim Mammacarcinom wandte er auch hier seine „kapilläre Fadendrainage" an. Nach anfänglichem, beträchtlichem Rückgang der Schwellung und Weicherwerden der Verdickung trat jedoch bald wieder ein Rezidiv ein. Auch bei einem anderen Fall, der ihm nach dem Eingriff rasche Abschwellung brachte, stellte sich einige Monate später wieder die ursprüngliche Schwellung ein. Diese beiden Fälle zeigten Handley, dass er durch seine Lymphangioplastik bei echter Elephantiasis keine Heilung erzielen könne.

Auch andere Operateure erlebten mit der Handley'schen Methode nur Enttäuschungen; so berichtet z. B. Goebel über einen ohne jeden Erfolg einhergehenden, mit Fadendrainage behandelten Fall. Auch Stieda sah bei einer nach Handley operierten Frau, die an elephantiastischer Schwellung beider Beine nach Varizen und Thrombophlebitis litt, einen schweren Misserfolg.

In der Folge hat Draudt die Handley'sche Methode genauer geprüft und ist zu der Ueberzeugung gekommen, dass

die Handley'sche Lymphangioplastik nur für gewisse Formen der sporadischen Elephantiasis, die mit hochgradiger Lymphstauung einhergehen, Anwendung finden könne. Ganz zu verwerfen ist nach Draudt die Methode bei allen denjenigen Fällen, die nach alten Ulcusnarben und Varizen entstanden sind. Ebenso sind für die „kapilläre Fadendrainage" ganz ungeeignet jene Fälle von Elephantiasis, die zu mehr fibröser Induration des Gewebes neigen. Im übrigen bringt Draudt im Archiv für Dermatologie und Syphilis zum Ausdruck, dass der Handley'schen Lymphangioplastik als sehr schnell wirkender Voroperation für später vorzunehmende Keilexzisionen doch ein gewisser Wert beizumessen sei. Mehrere Jahre nach der ersten Veröffentlichung hat Handley selbst in einer ausführlichen Arbeit auf Grund eingehender kritischer Betrachtungen seine Anschauungen niedergelegt über diejenigen Fälle, die für seine Operationstechnik geeignet sind. Er sagt zum Schluss: „Am besten waren die Erfolge in denjenigen Fällen, wo ein kleines carcinom, ohne Ulzeration nach jahrelangem Bestehen Schmerzen und ödematöse Schwellung hervorgerufen hatte. In allen diesen Fällen sind die Erscheinungen bereits nach 1—2 Tagen verschwunden. Nicht gleich gut geeignet sind Fälle mit ausgedehnten Geschwulstmassen in der Nachbarschaft des plexus brachialis, indem hier der Erfolg gelegentlich sehr gering ist, gelegentlich ganz ausbleibt. Ungeeignet sind die Fälle, wo die Fäden durch klebrige Massen hindurchgeführt werden mussten, oder wo bereits allgemeiner Marasmus, verbunden mit Pleuraerguss der befallenen Seite, eine Allgemeinnarkose verbietet."

Draudt hat nun die Handley'sche Methode weiter ausgebaut. Den Gang der Operation gibt er kurz folgendermassen an:

„Eine kleine Inzision oberhalb des ligamentum Pouparti, extraperitoneal bis auf die Gegend der iliakalen Lymphgefässe vertieft, dient als Beginn der die ganze Länge des Beines durchziehenden dicken Seidenfäden, die hier gesammelt versenkt werden. Das subkutane Durchziehen der Fäden

wird von weiteren kleinen Inzisionen aus mittels langer Sonden oder Kornzangen besorgt. Mit dem Fortschreiten nach der Peripherie hin soll durch stetige Vermehrung der Inzisionen in der Zirkumferenz ein derartiges Verteilen der Fäden stattfinden, dass am Unterschenkel, ebenso wie Handley es am Arm vorgeschlagen hat, möglichst alle 4 Quadranten des Beines mit Fäden durchsetzt sind."

Zum Schluss erfolgen exakte Hautnähte und ein trockener aseptischer Verband.

Dass sowohl vor der Operation sorgfältigste Vorbereitung der Haut, als auch während des Einziehens der Fäden in die Haut höchste Asepsis Hauptbedingung ist, braucht nicht weiter erwähnt zu werden. Draudt hält es für dringend nötig, die Fäden nicht nur subkutan, sondern einzelne auch subfaszial zu legen. Er ist hierbei derselben Meinung wie Goebel, dass man auch eine Verbindung mit den tieferen Lymphbahnen schaffen müsse. Die Erfolge, die Draudt bisher in drei derartig behandelten Fällen hatte, sind recht günstig. Bei einem dieser Fälle, den Draudt 1909 auf dem Chirurgenkongress demonstrierte, war durch Fadendrainage völlige Heilung eingetreten, später berichtet er sogar über einen Dauererfolg dieses Falles. Allerdings betont Draudt ausdrücklich, dass dieses gute Resultat wahrscheinlich nur erzielt wurde durch mächtige Keilexzisionen der Hautlappen.

In der Folge berichtet Rydygier über zwei durch Fadendrainage bedeutend gebesserte Fälle von Elephantiasis nach Trauma.

Auch Schoemacker hat bei einer Patientin, nachdem er schon alle anderen Methoden ohne Erfolg angewandt hatte, durch Lymphangioplastik ein Abschwellen des Beines um ein Drittel seines Umfanges feststellen können. Goebel hat, wie bereits vorher erwähnt, nur Misserfolge durch Fadendrainage erlebt. Bei einem Fall von Mammacarcinom war der Erfolg nach Einlegen einer Anzahl von Fäden von der Hand bis zur Mohrenheim'schen Grube gleich Null. Auch bei einem zweiten Fall von akuter Elephantiasis erzielte er keinerlei Besserung, ebenso konnte er bei einer Elephantiasis

cruris nach Ekzema plantae nur eine ganz geringe Umfangsverminderung des Gliedes wahrnehmen, die allerdings auch schon vor der Operation durch Hochlagerung herbeigeführt worden war. Bei letzterem Falle wurden von den in zwei Sitzungen eingelegten 15 Seidenfäden 4 nach kurzer Zeit aus einer Oberschenkelnarbe wieder ausgestossen.

Auch Laméris hält die Handley'sche Lymphangioplastik bei Elephantiasis des Beines für ungeeignet, da er bei zwei Fällen nach zwei Jahren wieder ein schweres Rezidiv auftreten sah.

Im Jahre 1911 veröffentlichte Lanz in Amsterdam eine völlig neue Methode zur Behandlung der Lymphstase bei Elephantiasis. Die fascia lata des Oberschenkels, sagt Lanz, bildet eine absolut unpassierbare Barriere für die lymphatischen Bahnen. Demzufolge sucht er eine Anastomose herzustellen zwischen dem lymphatischen System der Haut und dem Lymphgebiet der Muskulatur, zugleich mit dem subperiostalen und Lymphmaschennetz der Knochenmarkhöhle.

Der Gang der Operation ist folgender:

Durch eine an der Vorder- und Aussenseite in der ganzen Länge des Oberschenkels geführte Inzision durch Haut und Unterhautzellgewebe wird die fascia lata freigelegt. Darauf spaltet Lanz diese, dringt längs dem hinteren Rande des Musculus vastus externus bis auf den Knochen ein, löst das Periost schichtweise ab und eröffnet in dem unteren, mittleren und oberen Drittel des femur durch je ein Bohrloch mit der Doyen'schen Fräse die Knochenmarkhöhle. Aus der fascia lata werden nun schmale Streifen stielartig ausgeschnitten und in jedes dieser Bohrlöcher hineingebracht. Die Inzisionen in der fascie werden darauf durch eine kontinuierliche Seidennaht wieder zugenäht und schliesslich in der fascia lata mehrere kleine Drainöffnungen ausgeschnitten. Zum Schluss fortlaufende Hautnaht.

Nach Lanz entwickelt sich längs dieser Fascienstreifen eine kollaterale Lymphzirkulation zwischen Haut und Knochenmark.

Gleichzeitig wird durch die kleinen Oeffnungen ein Abfliessen der Lymphe in die Muskulatur gefördert.

Ein nach dieser Methode von Lanz operierter Patient wurde als geheilt entlassen und war noch drei Jahre nach dem Eingriff arbeitsfähig. Auf Grund der Ansicht von Lanz, dass die Lymphableitung nach dem Knochenmark doch nur sehr gering sei, hat Cordua eine Patientin mit schwerer Elephantiasis des rechten Beines operiert und dabei die Knochenmarkhöhle unberührt gelassen. Der Erfolg war ein Erweichen der Haut in den Partien hinter dem Schnitt, weniger in den Vorderteilen. Daraus ersieht man also, dass die Lymphableitung fast nur zwischen der Haut und der Muskulatur stattfindet.

Die in die Fascie geschnittenen multiplen, kleinen Oeffnungen sollen nach Kondoléon nur für kurze Zeit ihren Zweck erfüllen. Kondoléon hat nämlich bei mehreren Elephantiasiskranken, die er durch Spaltung der Aponeurose oder durch Exzision von kleinen, schmalen Streifchen aus derselben operierte, bei späteren Nachoperationen die Wahrnehmung gemacht, dass die herausgenommenen Faszienteile vollständig durch Bindegewebe ersetzt waren. Von den früheren Exzisionen war keine Spur mehr zu sehen.

W. A. Oppel ergänzte die Methode von Lanz in der Weise, dass er vorschlägt, nicht nur die Aponeurose des Oberschenkels, sondern auch die fascia suralis des Unterschenkels zu spalten. Gleichzeitig rät er, um einen besseren Abfluss der gestauten Lymphe aus dem Unterhautzellgewebe in die subfaszialen Schichten zu ermöglichen, gestielte, schmale Lappen aus dem subkutanen Zellgewebe auszuschneiden und diese in der Tiefe an den Muskeln anzunähen. Um die Möglichkeit einer besseren Gewebsspannung nach Schluss der Wunde zu erzielen, macht Oppel weiterhin den Vorschlag, ein aus Haut, Unterhautzellgewebe und fascie bestehendes Gewebsstück in Form einer abgestumpften Pyramide — mit der Basis an der Fascie — auszuschneiden.

Oppel hat zwei Patienten nach dieser Methode operiert und guten Erfolg erzielt.

Ein noch komplizierteres eigenes Operationsverfahren zur Ableitung der gestauten Lymphe hat Rosanow angegeben. Er stellt die Lymphanastomose auf folgende Weise her: In der ganzen Länge auf der Aussenseite des Oberschenkels und der hinteren Oberfläche des Unterschenkels werden rhomboidale Stücke der Haut ausgeschnitten. Die kurzen Diagonalen dieses Rhombus sind am Oberschenkel 15 cm, am Unterschenkel 11 cm lang.

Es wird, soweit dies möglich ist, ausschliesslich die Haut ausgeschnitten, das Unterhautzellgewebe zusammen mit der betreffenden Aponeurose nur in der ganzen Länge der kurzen Rhombusdiagonale AC durchgeschnitten. So entstehen zwei Dreiecke, von denen jedes bis zu den Muskeln an einer

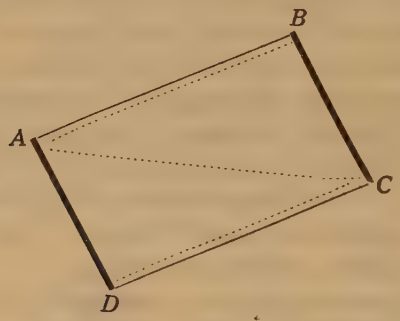

lateralen Seite (AB u. CD) geschnitten und mit derselben in die Spalte zwischen die stumpf auseinandergeteilten Muskeln hineingeführt wird. An dem Oberschenkel wird hierfür der musculus vastus lateralis, am Unterschenkel der musculus gastrocnemius gewählt. Die Lappen werden sodann durch einige Katgutnähte an die Muskeln und das Periost angenäht; über der Haut der langen Rhombusdiagonalen wird zum Schluss eine fortlaufende Naht angelegt.

Rosanow geht bei seiner komplizierten Methode von dem Gedanken aus, dass durch das ausschliessliche Ausschneiden der Haut und das gewaltsame Zusammenziehen der Hautränder durch Nähte eine Kompression auf die gestaute Lymphe und ein beschleunigter Abfluss derselben ausgeübt

wird. Durch die grosse Freilegung der Aponeurose soll eine bessere Anastomosierung zwischen dem Unterhautzellgewebe und den Muskeln erreicht werden.

Infolge der Einführung der breiten Lappen des Unterhautgewebes zusammen mit der betreffenden Aponeurosis in die tiefere Muskulatur wird nach Rosanow eine gute Anastomose mit den tiefen und den intramuskulären Gefässen erzielt. Durch die gleichzeitige Einpflanzung der Fascie mit dem Unterhautgewebe wird dieses durch die Fascie vor dem Druck der Muskeln bei Kontraktionen geschützt und somit der Druckatrophie vorgebeugt.

Rosanow hat nach seiner Operationsmethode bisher nur einen Patienten operiert und einen sehr guten Erfolg gehabt. Die Nachuntersuchung nach 2½ Monaten ergab am Oberschenkel eine Volumensverminderung von 6 cm, am Unterschenkel um etwa 15 cm.

In den letzten Jahren (1912—1915) hat Kondoléon aus Athen mehrere Fälle von elephantiastischem Oedem nach einer neuen Methode der Lymphableitung operiert und die Resultate veröffentlicht.

Zunächst hat er in einem Falle hochgradiger Lymphstauung am Bein, die durch starke Quetschung des Oberschenkels nach Trauma entstanden war, drei Monate nach dem Unfall operiert und eine gute Ableitung der Lymphe erzielt. Kondoléon ging damals in der Weise vor, dass er lateral am Oberschenkel die Haut und die stark verdickte fascia lata spaltete und aus der letzteren beiderseits 5—6 schmale, lange Streifchen schnitt, die er am einen Ende im Zusammenhang mit der Aponeurose liess und darauf zwischen die Muskelfasern in die Tiefe bis zum Periost versenkte. Die fascie wurde durch fortlaufende Seidennaht in der Mitte wieder vereinigt, die Enden des Schnittes blieben offen.

Dieses Verfahren Kondoléons, einen Lymphweg von dem Unterhautzellgewebe in die Muskulatur zu schaffen, ist sehr viel einfacher und weniger eingreifend als das nach Lanz, bei welchem die Knochenmarkhöhle mehrfach eröffnet wird. Allerdings bemerkt Kondoléon, dass nach seinen Beobach-

tungen nur bei ganz leichten Formen der Lymphstauung, die ohne sekundäre Veränderungen, wie Sklerose und starke bindegewebige Entartung einhergehen, eine kleine Kommunikation zwischen Unterhautzellgewebe und Muskulatur genügt. Handelt es sich dagegen um eine Elephantiasis, die bereits seit 20 oder 30 Jahren datiert und bei der schon seit längerer Zeit hochgradige Sklerose des Gewebes, namentlich der Aponeurose eingetreten ist, so dass diese eine unelastische Schicht zwischen Haut und Muskeln bildet, so besteht nach seiner Ansicht und nach seinen Erfahrungen die operative Behandlung derartiger Fälle in der Beseitigung dieses aponeurotischen Hindernisses durch Exzision eines grossen Teiles der harten, sehr verdickten Fascie. Die einfache Spaltung der Aponeurose hält Kondoléon für ungenügend, da nach seinen Beobachtungen ein Ersatz der Fascie durch Bindegewebe eintreten kann und bald die Hemmung der Lymphzirkulation wiederkehrt.

Die von Kondoléon bei diesen schweren, schon längere Zeit bestehenden Elephantiasisfällen angewandte Technik ist folgende:

Wenn das Oedem nur den Unterschenkel betrifft, macht man zwei Längsschnitte, einen auf der Aussen-, den anderen auf der Innenseite des Unterschenkels, und zwar in ganzer Länge. Zeigt dagegen das ganze Bein ein elephantiastisches Oedem, so führt man 4 Schnitte, zwei am Ober- und zwei am Unterschenkel. Nach Zurückpräparieren der Haut mit breiten Haken erfolgt die Exstirpation des die Fascie bedeckenden harten, infiltrierten Fettes. Von der nun freiliegenden Aponeurose entfernt man jetzt von jedem Schnitt ein Stück von der Länge des Hautschnittes und einer Breite von 3—4 Fingern. Nach genauer Blutstillung fortlaufende Hautnaht ohne Drainage.

Bei 7 Fällen wandte Kondoléon zunächst diese Methode an. Die Erfahrungen, die er dabei machte, sind äusserst günstig, indem er fast bei allen Fällen Erfolg mit dauernder Besserung hatte. Bereits am 8. Tage nach der Operation war bei sämtlichen Fällen ein deutlicher Unterschied in der Dicke

des Beines nachweisbar. Es hatte nicht nur der Umfang des erkrankten Gliedes um 5—12 cm abgenommen, vielmehr wurde auch die Haut, die vorher dick und hart war, weich und faltig, ihre blaurote Färbung verschwand und sie liess sich leicht in Falten erheben. Bei einer Nachuntersuchung zwei Monate nach der Operation konnte er fast bei allen seinen Kranken feststellen, dass noch derselbe Volumensunterschied vorhanden war, die Heilung also andauerte und die Patienten ohne Beschwerden umherlaufen konnten.

Weiterhin hatte Kondoléon Gelegenheit, 2—2½ Jahre nach der Operation, die Patienten grösstenteils wieder zu untersuchen und sich von den Endresultaten seiner Behandlungsmethode zu überzeugen. Von den von ihm bis dahin operierten 10 Fällen von Elephantiasis wurden zwei vollständig geheilt, drei sind bedeutend und dauernd gebessert worden, zwei zeigten eine geringe Besserung, zwei davon liessen nichts mehr von sich hören und ein Fall rezidivierte und wies fast den früheren Zustand wieder auf.

Kondoléon fasst das Ganze zusammen und kommt zu dem Schlussurteil, dass in den Fällen mit reicher Bindegewebswucherung und fortgeschrittener Sklerose die Besserung eine geringe war, dass dagegen in den Fällen, die mit reiner Lymphstauung verbunden waren, völlige Heilung oder eine bedeutende Besserung eintrat.

Berücksichtigt man, dass es sich hier um ein Leiden handelt, welches früher durch kein Mittel zu bekämpfen war, so sind die Resultate der Fascienexzision jedoch durchaus befriedigend, da Kondoléon vollkommene Heilungen, die 2½ Jahre anhielten, und dauernde, seit 2 Iahren anhaltende Besserungen beobachtet hat.

Kondoléon betont noch, dass die Operation viel erfolgreicher ist, wenn es sich um frische Fälle handelt, bei denen das langjährige Bestehen des Leidens noch nicht zu einer wahren Bindegewebssklerose geführt hat.

Von anderen Autoren sind noch Fälle, die nach Kondoléons Methode behandelt wurden, kurz nach der Operation veröffentlicht worden. Ueber die Dauerresultate dieser durch

Fascienexzision operierten Fälle finden sich jedoch keinerlei Angaben.

Boecker berichtet über einen Fall von Lymphödem der linken, oberen Extremität, der infolge von Mammacarcinom nach Ausräumung der Achseldrüsen entstanden war. Hierbei exzidierte er einen Teil der Fascie des Oberarms und hatte einen guten Erfolg, indem das Oedem abnahm und die Fingerbewegungen sich bedeutend besserten. Dieser Erfolg bestand noch 8 Wochen nach dem Eingriff.

Matas aus Amerika hat sich in seiner letzten Monographie über „Elephantiasis" mit Zuversicht über Kondoléons Methode geäussert. Auf Grund dieser Aeusserung hat dann Royster die Exzision der Fascie in einem Fall von echtem elephantiastischem Oedem versucht und einen sehr guten Erfolg erzielt.

Lénormant spricht ebenfalls in einem ausführlichen Referat über die Exzision grösserer Fascienstücke und gibt dieser Operation vor den früher geübten Eingriffen wegen ihrer Effikazität und Einfachheit den Vorzug.

Endlich berichtet noch Léjars zweimal über die chirurgische Behandlung der elephantiastischen Lymphödeme. Er gibt einen Fall an, bei dem er die von Kondoléon ursprünglich geübte Technik mit gutem Erfolg anwandte und empfiehlt die Exzision der Fascie als das beste Verfahren zur Bekämpfung des Leidens.

Als letzte der chirurgisch-konservativen Methoden, die eine Heilung der Elephantiasis der Extremitäten mit Erhaltung derselben herbeiführen sollen, will ich noch kurz die von Rindfleisch und König empfohlene Spiralenoperation anführen.

Der Kernpunkt dieses Verfahrens besteht darin, die Venenlumina an vielen Stellen zu unterbrechen und somit die ganze Haut der erkrankten Extremität durch die tieferen Anastomosen versorgen zu lassen.

Kayser erwähnt die guten Resultate nach dieser Operation und empfiehlt sie besonders bei hartnäckigen Fällen von Elephantiasis, die mit Ulcus cruris und Varizen einhergehen.

Es muss nun noch zugegeben werden, dass es ganz schwere Formen von Elephantiasis gibt, die mit ausgedehnten zirkulären Ulzerationen, mit konstitutionellen Krankheiten (Winiwarter), mit Mitbeteiligung von Knochen und Gelenken, mit allgemeinem Marasmus oder mit so starker Massenzunahme der Gewebe einhergehen, bei denen schliesslich die Amputation oder Exartikulation des Gliedes nur mehr als ultimum refugium in Betracht kommt.

Es sei hier erinnert an einen Fall aus der v. Eiselbergschen Klinik, den v. Frisch veröffentlicht hat. Es handelt sich hier um einen 24jährigen Mann mit einer enormen Elephantiasis der rechten unteren Extremität, die sich dadurch auszeichnet, dass ein vollkommener Schwund der kristalen Hälfte der Unterschenkelknochen aufgetreten ist.

Auch vor kurzem ist ein ganz exzessiver Fall von Kusnetzki noch amputiert worden.

Glücklicherweise sind wir heute so weit, dass nur in obenerwähnten Ausnahmefällen die Entfernung des Gliedes in Betracht kommt. Um sich zu einem so radikalen Eingriff zu entschliessen, können hierbei jedoch nur die sozialen Verhältnisse des Patienten mitsprechen. Wenn die betreffenden Kranken weder Zeit noch Geld, noch schliesslich Vernunft genug haben, um sich einer längeren Behandlung unterziehen zu können, mag wohl nichts anderes übrigbleiben, als die von ihnen selbst gewünschte Amputation.

Anderseits darf auch nicht verschwiegen werden, dass auch nach Amputationen gelegentlich noch am Stumpf innerhalb von ganz gesundem Gewebe Wiederkehr der Elephantiasis beobachtet worden ist (Winiwarter). Derartige Fälle sind allerdings sehr selten, und es ist die Prognose nach Amputation im allgemeinen recht günstig.

Buchanan berichtet über einen Fall von Elephantiasis der beiden Extremitäten, bei dem nach Amputation des einen Beines die Elephantiasis des anderen Beines sich spontan zurückbildete.

Um bei Amputation im Kniegelenk ein schnelleres Abschwellen des Oberschenkels zu erzielen, schlägt Brauch vor,

eine unmittelbare Hautvereinigung zur Erzielung einer prima intentio zu vermeiden.

Hiermit sind die chirurgischen Methoden für die Elephantiasis der Extremitäten, namentlich des Beines, erschöpft.

Im folgenden hätten wir uns nun noch der chirurgischen Behandlung der Elephantiasis des scrotums und des penis zuzuwenden.

Die Elephantiasis der Genitalien ist in unseren Gegenden eine nicht gerade häufige Erkrankung. Abgesehen von den Fällen tropischer Elephantiasis, die aus südlichen Breiten eingeschleppt werden und bei denen die filaria sanguinis oder ihre Embryonen die Lymphbahnen mehr oder weniger verstopft haben, so dass die Proliferation des Bindegewebes im Bereich der behinderten Lymphbahnen eingetreten ist, sieht man die elephantiastischen Veränderungen der Genitalien sich meistens anschliessen an ein Zugrundegehen der Inguinaldrüsen, sei es nun, dass diese entweder durch metastatische Tumoren zerstört sind, oder dass zu radikal vorgenommene Inzisionen bzw. Ausräumungen entzündlich veränderter (vereiterter) Drüsenpakete einen narbigen Wall hinterlassen haben, der dann den Lymphabschluss verhindert. Ebenso wie bei der Extremitäten-Elephantiasis können aber auch Erysipelanfälle und andere Entzündungsformen für das Entstehen der Elephantiasis der Genitalien in Betracht kommen. Gewöhnlich befällt an den männlichen Geschlechtsteilen die Elephantiasis das scrotum und den penis zugleich, mindestens sogar im Verein mit einer oder beiden Extremitäten. Seltener ist die isolierte Elephantiasis des penis ohne Beteiligung des scrotums, sonst pflegt zumeist die Erkrankung sich zunächst am scrotum einzustellen und dann erst am membrum.

Der Krankheitsprozess selbst betrifft weniger die Haut, als das Unterhautzellgewebe. Die seröse Durchtränkung desselben tritt im weiteren Verlauf des Leidens immer mehr und mehr zurück gegenüber den sekundären proliferierenden Prozessen des Bindegewebes. Dieselben prävalieren endlich derart, dass das Glied seine ehemalige bei der Palpation

nachweisbare teigige Beschaffenheit vollständig verliert und eine ausserordentlich derbe Konsistenz annimmt.

Die oft sehr umfangreichen Tumoren des Hodensackes bilden für den Träger ein entsetzliches Leiden, zumal man ihnen recht machtlos gegenübersteht. Die Vergrösserung des Gliedes ist aber nicht die einzige Beschwerde des Erkrankten. Mit ihr pflegt er sich abzufinden, falls sie nicht ganz exzessiv wird, durch eine geschickte Bandagierung bauchwärts. Sehr viel hinderlicher ist der Umstand, dass im Verlaufe des Leidens sich die Lymphe andere Bahnen sucht, dass vor der Barriere der verödeten Lymphbahnen die Haut sich abhebt in Gestalt von Bläschen und verrukösen Exkreszenzen und dass nun aus diesen Gebilden sich dauernd oder vorübergehend ein Flüssigkeitsstrom ergiesst. Derartige Kranke sind natürlich arbeitsunfähig und meistens über diesen Zustand sehr deprimiert, da derselbe sie weit mehr belästigt, als die elephantiastische Vergrösserung des Gliedes selbst. In anderen Fällen sind die Kranken infolge der grossen Tumoren nicht mehr imstande, zu gehen und direkt an den Boden gefesselt. Müller erwähnt einen Fall von besonders schwerer Elephantiasis des scrotums und des penis bei einem 54 Jahre alten Manne, der vor 20 Jahren wegen Karies am linken Schambeinast operiert worden war.

Für die chirurgische Behandlung der Elephantiasis des scrotums und des penis sind einige gute und erfolgreiche Operationsmethoden angegeben worden. Früher bestanden die einzigen in Betracht kommenden Eingriffe in wiederholten Skarifikationen in das geschwellte Gewebe (Wernher) oder in massigen ausgedehnten spindelförmigen Hautexzisionen, die sich gewöhnlich sehr leicht bewerkstelligen liessen. (v. Nussbaum, Gräfe, Basch, Curling.)

Um Rezidiven vorzubeugen, ist es geboten, zur Erzielung der Radikalheilung aus dem Gesunden zu exzidieren. Namentlich Manson ist ein eifriger Anhänger dieser Forderung.

In neuerer Zeit wurden von Werner, Manson, Müller, Niblock u. a. die verschiedensten Methoden zur Operation des elephantiastisch veränderten scrotums und penis angegeben.

Das Wesentliche des Eingriffs besteht in einer Ausschälung des penis aus den ihn stark umhüllenden Gewebsmassen, in dem Freipräparieren der Samenstränge und Hoden und der Schaffung eines neuen Hodensackes. Schwierigkeiten können gelegentlich bei der Frage der Deckung des penis entstehen. Manson und Müller lassen den penis bis zur Granulationsbildung unbedeckt und transplantieren erst dann nach Thiersch; meistens wurden aber die Läppchen wieder abgestossen.

Orlow weist darauf hin, dass nach spontaner Ueberhäutung des penis sich meistens eine die Geschlechtsfunktion stark behindernde Kontraktion des Narbengewebes bildet.

Der Versuch einer Deckung des penis durch Transplantation mit freien als auch mit gestielten Lappen brachte meistens Misserfolge, denn die zur Phalloplastik verwandten Lappen aus der Bauchhaut, dem Damm, dem Mons veneris, der Innenseite des Oberschenkels oder aus dem scrotum selbst, neigen infolge ihrer elephantiastischen Veränderungen leicht zu Rezidiven.

Grothusen hat etwa 40 Patienten durch massige Keilexzisionen mit sehr gutem Erfolg operiert und darauf hingewiesen, dass das immer stark ausgezogene und verlängerte innere Vorhautblatt, das sogar in fortgeschrittenen Fällen in mehr oder geringerer Ausdehnung meistens intakt erscheint, mit grossem Vorteil für die Deckung des penis benutzt werden kann. Kosmetisch werden hiermit gute Erfolge erzielt, wie auch Orlow berichtet, der ebenfalls diese Methode zur Deckung des Gliedes anwendet. Grothusen empfiehlt noch, um eine Verletzung der oft stark verzogenen Harnröhre zu vermeiden, das Einlegen eines Katheters, ebenso als vorbereitende Operationsmethode eine Vorbehandlung mit Fibrolysininjektionen nach Castellani, die den Eingriff wesentlich erleichtern können.

Draudt machte bei Elephantiasis des scrotums und des penis einen Versuch mit kapillärer Fadendrainage, indem er die Fäden in der Richtung des Samenstranges nach der Leistenbeuge hin verpflanzte. Der Erfolg war aber gleich Null,

denn die Fäden heilten nicht ein. Wahrscheinlich liegt der Grund dafür in der schwerer erreichbaren Asepsis dieses Gebietes.

Krogius versuchte für die gestaute Lymphe einen neuen Abflussweg zu schaffen durch Transplantation der vena saphena. Doch erlebte er hiermit nur Misserfolge, indem sich bald Erysipelanfälle einstellten und der status quo wieder eintrat. Auch nach Fibrolysininjektionen trat keine Besserung ein, ebenso wurde der — nach radikaler Exstirpation der Skrotalgeschwulst — aus der Haut an der Basis des scrotums hergestellte Hodensack bald wieder ödematös. Bessere Erfolge sah Krogius erst nach Schaffung eines neuen Lymphabflusses, indem er die gesunde Tunica vaginalis spaltete und über die Hoden stülpte. Die Innenseite der Tunica vaginalis wirkt so gleichsam als aufsaugende Membran, die die gestaute Lymphe von der Haut ableitet.

Späterhin schlägt Krogius noch vor, neue Abflusswege zu schaffen durch Transplantation der Arteria femoralis in ihrem Verlaufe im Hunterschen Kanal oder durch Implantation eines Netzzipfels in den Skrotalsack. Diese Eingriffe selbst hat er jedoch nie vorgenommen.

In allerletzter Zeit hat P. Janssen über einen Fall von Elephantiasis des penis berichtet, der von ihm mit gutem Erfolg durch Drainage mit implantierten Venenstücken operiert wurde. Die Krankengeschichte ist kurz folgende:

Der 20 Jahre alte in gutem Allgemeinzustande befindliche junge Mann leidet schon seit längeren Jahren an der Veränderung seines penis. Die Erhebung der Anamnese macht einige Schwierigkeiten, da offenbar masturbatorische Momente ursächlich mitspielen. Zunächst wird der Tritt eines Mitschülers gegen die Genitalien als Ursache des Leidens angegeben, dann gibt Patient an, dass vor etwa 8 Jahren eine kleine Katze ihm eine Kratzwunde am membrum beigebracht habe. An diese Wunde soll sich vorübergehend unter hohem Fieber eine starke Rötung und Schwellung des Gliedes angeschlossen haben. Unter Zunahme der Schwellung und vorübergehenden Rötungen trat später ein schweres Ery-

sipel auf, nach dessen Ablauf eine Phimosenoperation notwendig wurde. Auf diesen Eingriff führt der Kranke jetzt die Verschlimmerung seines Leidens zurück. Doch war offenbar schon vor der Phimosenoperation die Elephantiasis stark ausgebildet, denn bereits vier Wochen nach derselben wurden mehrere Fibrolysininjektionen. — allerdings ohne jeglichen Erfolg — vorgenommen.

Der Kranke bot bei der Aufnahme in die Klinik folgendes Krankheitsbild:

Starke Vergrösserung des penis, dessen Haut von sehr derber Konsistenz ist und am praeputium und am dorsum harte, knotige Indurationen aufweist. Am mons veneris in der Nähe der Peniswurzel zeigen sich die gleichen Veränderungen des Unterhautzellgewebes; ausserdem befinden sich an der Ansatzstelle des membrum an den Rumpf eine grosse Anzahl derber, verruköser Exkreszenzen. Die glans und das scrotum sind in keiner Weise an den Veränderungen beteiligt.

Im Laufe der Zeit traten mehrfach unter leichter Störung des Allgemeinbefindens und Temperatursteigerungen bis 38,8 Rötungen und ödematöse Schwellungen der Haut des penis und des mons veneris auf, verbunden mit starker tropfenweiser Absonderung von Gewebsflüssigkeit aus jenen Exkreszenzen. Um den Kranken von diesem lästigen Zustande zu befreien, beschloss Janssen eine Dauerdrainage der erkrankten Teile herbeizuführen durch Ableitung der Lymphe durch das obliterierte Glied hindurch in das gesunde Unterhautzellgewebe. Zunächst wurde ein Vorversuch in der Weise gemacht, dass zwei leicht gebogene, 12 und 16 cm lange Metallröhren, von ovalem Querschnitt und mit mehrfach durchlöcherten Wandungen von der gesunden Haut aus mit Hilfe eines in einen Trokarstachel auslaufenden Mandrins in das subkutane Gewebe eingeführt wurden. Diese konnten dann leicht in die Phimosenschürze bzw. unter die Haut des Penisrückens fortgeleitet werden. Ueber dem versenkten Ende des Röhrchens wurde die Einstichstelle vernäht. Nachdem die Metalldrains 14 Tage lang reaktionslos liegengeblieben und in dieser Zeit ein Abschwellen des elephantiastischen penis eingetreten war,

auch keine Lymphorrhoe sich eingestellt hatte, wurden die Drains entfernt, damit ihr Kanal ausheilen konnte. Nun lag der Gedanke nahe, die Drains durch implantationsfähiges Gewebe, und zwar durch Venen, die gut einzuheilen pflegen, zu ersetzen. Da die Gefässe des Patienten selbst ein zu geringes Kaliber hatten, wurden die Venen einem anderen Patienten, der zufällig wegen hochgradiger Varizen beider Ober- und Unterschenkel operiert werden sollte, entnommen. Nachdem die Gesundheit des jungen Mannes festgestellt, die Wassermannsche Reaktion negativ und auch Injektionen mit Alttuberkulin reaktionslos verlaufen waren, wurden die Venenstücke den beiden hochgradig erweiterten venae saphenae in einer Länge von 14 und 12 cm entnommen. Um ein Zusammenfallen der Venenlumina an den Enden zu verhüten, wurden beide Enden in einer Breite von etwa 0,5 cm manschettenförmig umgeschlagen und dieser Umschlag durch je zwei Katgutfäden fixiert. Nun wurde von einer je 1 cm langen Hautexzision am praeputium (nahe dem frenulum) bzw. an der Dorsalhaut des penis aus mit der Kornzange subkutan ein Kanal stumpf bis zum mons veneris und hier durch die inzidierte Haut hindurchgebohrt. Vorsichtshalber wurde der Kanal der früheren Drainage weder mitbenutzt, noch auch gekreuzt, vielmehr ein ganz neuer Weg für die Venendrainage geschaffen. Die beiden Venenstücke wurden dann mit Hilfe langer Katgutfäden von der Bauchhaut her durchgezogen und versenkt. Hierauf Drahtnaht der Hautwunden.

Die Venenstücke heilten reaktionslos ein, der Wundverlauf war ein guter. Bei einer Nachuntersuchung 5½ Monate nach der Operation konnte festgestellt werden, dass seither keinerlei erysipelatöse entzündliche Zustände der Haut aufgetreten sind. Die Venendrainage erfüllt voll und ganz ihren Zweck, indem sie die Gewebsflüssigkeit unter Durchbrechung der Barriere der obliterierten Lymphbahnen hinweg in ein normal gestaltetes subkutanes Gewebe hineinleitet, wo sie resorbiert werden kann.

Die Form und der Umfang des Gliedes hat sich verringert, die verrukösen Exkreszenzen sind gleichfalls erheblich an

Ausdehnung zurückgegangen; es konnte naturgemäss nicht erwartet werden, dass nach einer so relativ kurzen Zeit die derben, knotigen, bindegebewigen Indurationen des Unterhautzellgewebes resorbiert waren. Immerhin ist dem Patienten dadurch Erleichterung von seinem Leiden geschaffen worden, dass er von seinen lästigen Lymphorrhoeen und den häufig auftretenden Erysipeln befreit ist und, dass Form und Grösse seines penis mehr ans Normale angrenzen.

Es unterliegt wohl kaum einem Zweifel, dass die Heilungsmöglichkeit der Elephantiasis der äusseren Genitalien durch frühzeitiges Operieren viel günstiger beeinflusst werden kann, als zu einer Zeit, wo bereits ausgedehnte Sklerosierungen des Unterhautbindegewebes stattgefunden haben.

Bei dem gleichzeitigen Bestehen von Hernien ist immer zuerst die Radikaloperation der Hernie vorzunehmen. Orlow gibt hierbei den Rat, möglichst schnell zu operieren und die Bauchhöhle zu schliessen, da die Asepsis meistens sehr schlecht ist.

Die Exstirpation von Tumoren des scrotums ist im allgemeinen eine sehr günstige. Wernher berichtet von 21 operierten Fällen, die ohne Todesfall verliefen, ebenso operierte Charles 143 Patienten ohne Todesfall.

Zum Schlusse obliegt mir noch die angenehme Pflicht, Herrn Privatdozenten Prof. Dr. Rost für die Ueberlassung des Themas und für die gütige Erstattung des Referates meinen besten Dank auszusprechen.

Literatur.

1. Albrecht, P.: Ueber Lymphangiektasie. Deutsche Zeitschrift für Chirurgie, Bd. 86, S. 299.
2. Bergmann-Bruns, Handbuch der praktischen Chirurgie. 3. Aufl. Stuttgart 1907. 5, 851.
3. Bockhardt, M.: Zur Aetiologie der Elephantiasis Arabum. Monatsschrift für praktische Dermatologie, 1883, Nr. 5.
4. Boecker: Ein Fall von Lymphödem der linken oberen Extremität. Münch. med. Wochenschr. 1913. Nr. 32.
5. Bogoljubow, W. L.: Elephantiasis der Brustdrüsen. (Russki Wratsch 1907. Nr. 13.) Ref. Zentralblatt für Chirurgie 1907. Nr. 27. S. 807.
6. Bolle: Kasuistischer Beitrag zur operativen Behandlung der Elephantiasis. Inaug.-Dissertation. Kiel 1905.
7. v. Bramann: Ueber zwei seltene Fälle von Elephantiasis. Münch. med. Wochenschr. 1902. Nr. 13.
8. Bryk, A.: Ulceröses Lymphangiom der Füsse. (Elephantiasis lymphorrhagica.) Langenbecks Archiv 24, 273.
9. Carle und Jambon: L'éléphantiasis. Gazette des Hospitaux. 1904. Nr. 147.
10. Castellani, A.: Note on a palliative treatement of elefantiasis. (Journal of tropical med. 1907. Nr. 15.) Ref. Zentralblatt für Chirurgie. 1907. Nr. 40.
11. Coenen: Elephantiasis. Berliner klin. Wochenschr. 1912. Nr. 19.
12. Cordua: Schwere Elephantiasis. Münch. medizin. Wochenschr. 1911. Nr. 17. S. 922.
13. Dörge: Elephantiasis bei Fettsucht. Inaug.-Dissertation. Berlin 1898.
14. Draudt, M.: Zur Behandlung der erworbenen Elephantiasis der Extremitäten. Verhandlungen der deutschen Gesellschaft für Chirurgie. 1909. Bd. I. S. 196.
15. Draudt: Ueber den heutigen Stand chirurgischer Elephantiasisbehandlung. Archiv für Dermatologie u. Syphilis. 1910. S. 203.
16. Draudt: Die chirurgische Behandlung der Elephantiasis. Ergebnisse der Chirurgie und Orthopädie. 1912. 4. Band. Nr. XIII.

17. v. Eiselsberg: Ein bemerkenswerter Fall von Elephantiasis. Wiener klin. Wochenschr. 1906. Nr. 8.
18. v. Esmarch u. Kulenkampff: Die elephantiastischen Formen. Hamburg 1885.
19. Farvarger: Eine in Obersteiermark beobachtete autochthone Elephantiasis. Wiener klin. Wochenschr. 1901. Nr. 52.
20. Floras: Ueber einen Fall von Elephantiasis Arabum. v. Langenbecks Archiv 37.
21. Friedel, G.: Operative Behandlung der Varicen, Elephantiasis und Ulcus cruris. Archiv für klin. Chirurgie. 1908. Bd. 86.
22. v. Frisch, O.: Ein seltener Fall von elephantiastischer Verdickung einer Extremität, nebst einem kasuistischen Beitrag zur autochthonen Elephantiasis. v. Langenbecks Archiv 94.
23. Goebel, C.: Ein Fall von Handleyscher Lymphangioplastik. Sitzung der Bresl. chirurg. Gesellschaft (11. Juli 1910). Ref. Zentralblatt für Chirurgie. 1910. S. 38.
24. Goebel: Filariasis. Ergebnisse der Chirurgie und Orthopädie. 1911. Bd. 3. S. 222.
25. Gross, H.: Die Lymphangiektasie und andere Folgen der Lymphstauung. v. Langenbecks Archiv 76, Heft 3 und 79. Heft 1 u. 2.
26. Gross, H.: Die Lymphstauung und ihre Produkte. Deutsche Zeitschrift für Chirurgie. 1914. Bd. 127. Heft 1 u. 2.
27. Grothusen: Beitrag zur Operation der Hodensackelephantiasis. Archiv für Schiffs- und Tropenhygiene. 1909. Heft 4.
28. Hagedorn: Ueber einen Fall elephantiastischer Verdickung. Münch. med. Wochenschr. 1904.
29. Helferich: Zur operativen Behandlung der Elephantiasis. Deutsche med. Wochenschr. 1880.
30. Janssen, P.: Elephantiasis penis und ihre operative Behandlung durch Drainage mit implantierten Venenstücken. Beiträge zur klinischen Chirurgie. 1914. 90. Bd., I. Heft.
31. Kaposi: Elephantiasis cruris (Breslauer chirurg. Gesellschaft). Zentralblatt für Chirurgie. 1911. Heft 2. S. 38.
32. Kondoléon, E.: Die Lymphableitung als Heilmittel bei chron. Oedemen nach Quetschung. Münch. med. Wochenschr. 1912. Nr. 10.
33. Kondoléon, E.: Die chirurgische Behandlung der elephantiastischen Oedeme durch eine neue Methode der Lymphableitung. Münchener medizin. Wochenschr. 1912. Nr. 50.
34. Kondoléon, E.: Die Dauerresultate der chirurgischen Behandlung der elephantiastischen Lymphödeme. Münch. medizin. Wochenschr. 1915. Nr. 16.

35. Krogius, A.: Gedanken und Erfahrungen über die Elephantiasis scroti. Ref. Zentralblatt für Chirurgie. 1911. S. 1344.
36. Kuhn: Zur Kasuistik und Therapie der Elephantiasis. Wiener klin. Wochenschr. 1905. Nr. 21.
37. Kusnetzki, D. P.: Ein Fall von kolossaler Elephantiasis des Beines. Ref. Zentralblatt für Chirurgie. 1910. S. 268.
38. Kusnezow, M. M.: Die Behandlung der Elephantiasis mittels keilförmiger Exzisionen. Ref. Zentralblatt für Chirurgie. 1906. S. 897.
39. Landau: Ein Beitrag zur Elephantiasis der männlichen Genitalien. Berliner klin. Wochenschrift. 1888.
40. Lanz: Eröffnung neuer Abfuhrwege bei Stauung im Bauch und unteren Extremitäetn. Ref. Zentralblatt für Chirurgie. 1911. Heft 1.
41. Laméris: Lymphangioplastik. Zentralbl. f. Chirurgie. 1911. S. 1690.
42. Lenger: Elephantiasis nostras. Ref. Jahresberichte für Chirurgie. 1911.
43. Léjars: Die chirurgische Behandlung der Lymphödeme. Semaine médicale, 3. April 1912 und November 1913.
44. Mainzer: Ueber einen Fall von Elephantiasis congenita. (Freie Vereinigung der Chirurgen Berlins 14. Nov. 1898.) Ref. Zentralblatt für Chirurgie. 1899, 114. und Deutsche medizin. Wochenschrift. 1899. Nr. 27.
45. Negroni, G. und Zoppi, A.: Ueber Elephantiasis lymphorrhagica des penis und des scrotums infolge narbiger Unterbrechung der inguineo-cruralen Lymphbahnen. v. Langenbecks Archiv Bd. 77, Heft 1.
46. Nonne: Vier Fälle von Elephantiasis congenita hereditaria. Virchows Archiv 125.
47. Oppel: Zur Frage der konservativ-chirurgischen Behandlung der Elephantiasis. Ref. Jahresbericht für Chirurgie. 1911. S. 859.
48. Orlow, L. W.: Ueber sporadische Elephantiasis. Ref. Zentralblatt für Chirurgie. 1901. S. 852.
49. Popelow, A. J.: Zur Pathogene und Therapie der Elephantiasis Arabum. Ref. Zentralblatt für Chirurgie. 1899. S. 434.
50. Rasch, C.: Ein Fall von monströser Elephantiasis aus den Tropen. Berliner klin. Wochenschr. 1896. Nr. 49.
51. Reinsbach: Zur Pathologie und Therapie der durch amniotische Schnürfurche hervorgerufenen Elephantiasis. Beitrag zur klin. Chirurgie. 1898. Bd. 20.
52. Riedel: Dauerndes Oedem und Elephantiasis nach Lymphdrüsenexstirpation. v. Langenbecks Archiv. Bd. 47. Heft 3—4.
53. Riedel: Lymphdrüsenexstirpation und Elephantiasis. v. Langenbecks Archiv. Bd. 81. Heft 1.

54. Rosanow, W. V.: Lymphangioplastik bei Elephantiasis. v. Langenbecks Archiv. Bd. 99. Heft 3.
55. Ritter, C.: Die Neubildung von Lymphdrüsen beim mammacarcinom. Deutsche Zeitschrift für Chirurgie 79, 266.
56. Röder: Physiologie und Pathologie des Lymphkreislaufes. Münch. medizin. Wochenschr. 1912. S. 2195.
57. Romm: Ein Fall von Elephantiasis manus. Deutsche Zeitschrift für Chirurgie 62, 188.
58. Rubesch: Zwei Fälle von Elephantiasis fibromatosa. Beiträge zur klinischen Chirurgie 48, 843.
59. Rydydgier, A.: Zur Behandlung der Elephantiasis nach Handley. Ref. Jahresbericht für Chirurgie. 1911, S. 859.
60. v. Saar: Ein Fall von erworbener Elephantiasis der Kopfschwarte. v. Langenbecks Archiv Bd. 78, Heft 4.
61. Sack, A.: Ein Fall von allgemeiner Lymphstauung der Haut nach Vereiterung des grössten Teiles der regionären Lymphdrüsen. Münch. medizin. Wochenschr. 1903. Nr. 37.
62. Scheube, B.: Bemerkungen zu C. Rasch. cf. 50. Berliner klin. Wochenschr. 1897. Nr. 1.
63. Schmidt, G.: Ueber die operative Behandlung der Elephantiasis des Beines. v. Bruns: Beiträge zur klinischen Chirurgie. Bd. 44, 595.
64. Sotnischewsky: Ueber Stauungsödem. Virchows Archiv Bd. 77.
65. Stern, C.: Beitrag zur chirurgischen Behandlung der Elephantiasis. Münch. med. Wochenschr. 1899. Nr. 41.
66. Tischler: Gew. Elephantiasis. Münch. med. Wochenschr. 1909.
67. Uthemann: Ein Beitrag zur Elephantiasis Kasuistik. Deutsche med. Wochenschr. 1895, Nr. 49.
68. Waitz: Vorstellung eines Falles von Elephantiasis congenita. Chirurgenkongress 1889.
69. Werner: Ueber Elephantiasisoperationen. Archiv für Schiffs- und Tropenhygiene. Band X. Heft 23.
70. Werski: Elephantiasis am Zahnfleisch. Berliner mediz. Gesellschaft. 1. Juni 1910.
71. Winiwarter: Die Elephantiasis. Deutsche Chirurgie. Lief. 23.
72. Zabel: Einseitige Elephantiasis lymphangiektatica der unteren Extremität. (Sitzung der naturwissenschaftl.-mediz. Gesellschaft zu Jena am 23. Nov. 1911.) Münch. mediz. Wochenschrift. 1911. S. 2804.

Lebenslauf.

Ich — Adam, Franz, Wilhelm Helfrich — wurde geboren am 28. Mai 1890 zu Offenthal, Kreis Offenbach a. Main in Hessen.

Nach mehrjährigem Besuch der Volksschulen zu Ermenrod und Grossrohrheim kam ich Ostern 1902 — nach einjährigem Privatunterricht — an das Gymnasium in Worms a. Rh. Im März 1910 erlangte ich dort das Reifezeugnis, worauf ich mich 1 Semester in Strassburg i. E., 1 Semester in Giessen und 7 Semester in Heidelberg i. Bad. dem Studium der Medizin widmete. Im Juli 1912 unterzog ich mich in Heidelberg der ärztlichen Vorprüfung, im April 1915 ebendaselbst der ausserordentlichen ärztlichen Staatsprüfung, worauf mir unter Erlass der Ableistung des praktischen Jahres die Approbation als Arzt erteilt wurde.

Im August 1914 wurde ich zum Sanitätsdienst eingezogen und stehe seit dieser Zeit ununterbrochen im Felde, zuletzt als Ober- und Regimentsarzt bei einem Infanterie-Regiment.

Wilhelm Helfrich
Oberarzt.